

## چەند پېشنيار:

- پيرەكان و ئەو كەسانەى كە نەخۆشى دليان ھەيە باشترە بە تەنيايى لە مالىك نەژين و ھەميشە لەگەل خزم و كەسەكانيان بژين تا لەكاتى نيازدا يارمەتى بدرين.
- ئەوانەى كە بە تەنيايى دەژين، جيرانەكانيان سەبارەت بە نەخۆشى خويان ئاگادار كەن و لە كاتى مەترسى داواى يارمەتى لەوان بكەن.
- شومارە تليفونى دوكتور و بەشى فرياكەوتن لەبەر دەست بى تا لەكاتى ھەست بە مەترسى سەكتەى دل داواى يارمەتى بكرى.
- لە ژير چاوديرو كۆنترولى بەردەوامى دوكتوردا بن.

## پيشگيرى

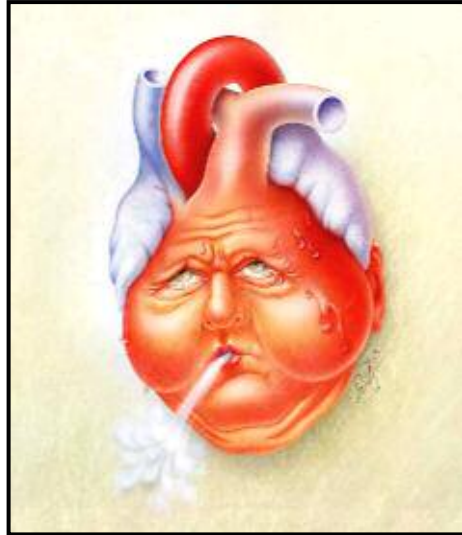
گۆرانى شيوەى ژيانى نەخۆش و ھەر وھا ئەو كەسانەى كە نايانەوى لە داھاتودا تووشى نەخۆشى دل ببن دەتوانى دەورىكى بەرچاو بۆ پاراستنى ساغ و سلامتەى بگيرى. لە بەرئەمەش لە بەرچاو گرتنى ئەم شتانەى خوارەو پيوستە :

- گرتنى پەژمىكى دروستى خواردن.
- جوولان و ھەلسوران بە تايبەت وەرزش كردنى بپيسانەو.
- كونترۆلى قورسايى لەش.
- وەلانانى جگەرە.
- كونترۆلى فشارى خوين.
- كونترۆلى قەندى خوين.
- كونترۆلى سترييس.
- خواردى حەبى ھينانە خوارىي كۆلسترۆل.



# داماوی دل

## Heart Failure

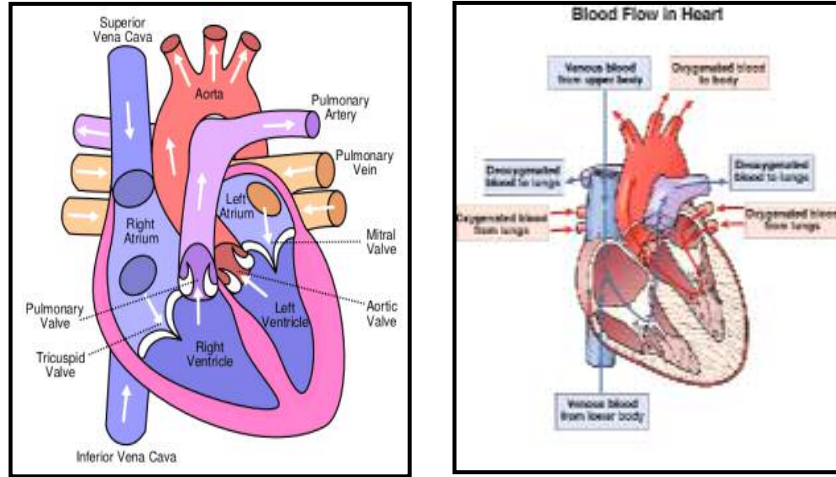


له سهره تادا بۆ تیگه یشتنی باشتتر له مکانیزمی داماوی دل به کورتی باسی ساختومانی دل و رویشتنی خوین دهکەین. دل به هۆی دیواری (septum) ناوه راستیهوه به دوو بهشی راست و چهپ دابهش دهکری. له ههر بهشی دل دوو دیو (chamber) و دوو دهر بیچه (دهلاقه) ههیه. به دیوهکانی سهرهوهی دل ئاتریوم (دالان - atrium) و به دیوهکانی خوار و هنتریکول (سکۆله - ventricle) دهلین.

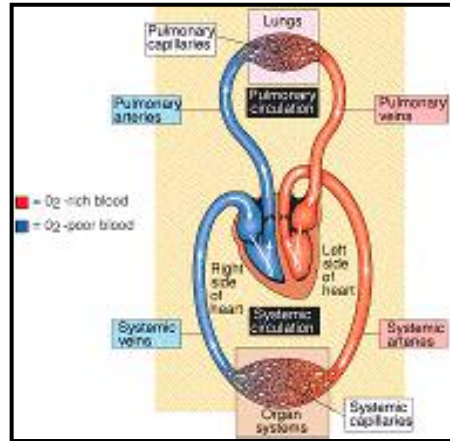
پاش ههر کوتانیکي دل، خوین له لای چهپی دلهوه دهرژیتته ناو گهوره دهماري "ئائورت" وله ویشهوه له ریگای خوینبه رهکانهوه (arteries) دهگاته ئەندامهکانی تری لهش و ئوکسیژنیان پێ دهگهیهنی.

خوین پاش پیدانی ئوکسیژن به ئەندامهکان و ههلمژینی کهربۆن دی ئوکسید به یارمهتی خوینهنه رهکان (veins) به رهو دل دهگه ریتتهوه وله

ریځای دوو گهوره خوښنه‌ری کاوا ( superior & inferior vena cava )  
 ده‌ژښته ناو به‌شی راستی دل.



پاش هر کوتانیکي دل، خوښنی لای راستی دل‌یش ده‌ژښته ناو  
 خوښنه‌ری سپه‌لک (pulmonary artery) وله‌ویشه‌وه ره‌وانه‌ی سیپه‌کان  
 وبه‌شی چه‌پی دل ده‌کړئ. خوښ له کاتی تیپه‌ریوونی له سیپه‌کان پاش  
 پیدانی که‌ریون دی ئوکسید له لایهن سیپه‌کان و هه‌لم‌ژینی ئوکسیژن،  
 خاوښ ده‌بیته‌وه.

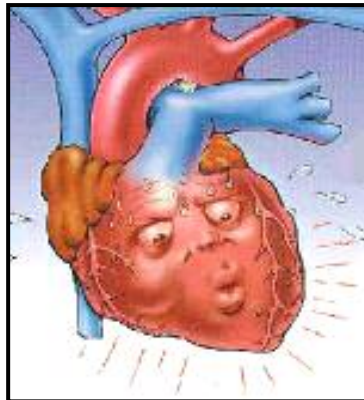


له کاتی ئیسراحه‌تا نزدیک به ۵ لیتر خوښ له ریځای دل‌ه‌وه پومپاژ ده‌کړئ.  
 \* \* \*

بە شوپۇن زۆربەسى نەخۇشەكانى درەيژخايەنى دىل، كارى پۇمپاژ كىردى دىل دەشتىويى و دىل ناتوانى خويىنى پىويست بۆئەندامەكان بىئىرىخ، بەم حالەتە دامامى دىل دەكوتىرخ. لەدامامى دىلدا نىسبەتە خويىنى گەراوہ بۇ دىل زۆرتىرە لە خويىنى پۇمپاژكراو. ئەمە دەبىتە ھۆى پىرخويىنى (congestion) ناو دىل، نكەيشتنى خويىنى پىويست بە ئەندامەكانى تىرى لەش، گەرانەوہى خويىن لە لاي چەپى دىلەوہ بۇ خويىنھەنەرى سىپەلك (pulmonary vein). پىرخويىنى و بەرزبوونى فشارى ناو خويىنھەنەرى سىپەلك دەبىتە ھۆى چوونى بەشىك لە شلەئاوى خويىن بۇ ناو سىيەكان و ماسىنى ئەوان (pulmonary edema). ئەم حالەتەنە ئاكامى دامامى بەشى چەپى دىلە (left-sided heart failure). تىكچوونى ھىزى پۇمپاژ كىردى بەشى راستى دىل دەبىتە ھۆى پىرخويىنى دىوہكانى بەشى راستى دىل و گەرانەوہى خويىن بە خويىنھەنەرىكان.

پىرخويىنى و چوونە سەرىنى فشارى ناو خويىنھەنەرىكان دەبىتە ھۆى چوونى بەشىك لە شلەئاوى خويىن بوناو بافتى ئەندامەكان و ماسىنى ئەوان. ئەم حالەتە ئاكامى دامامى بەشى راستى دىلە (right-sided heart failure).


دامامى دىل نەخۇشەكى درەيژخايەنە و ئەمە بەو مانايىيە كە بەرە بەرە كارى دىل لاوازتر و خەراپتر دەبى. دىل بۇ وەى بتوانى خويىنى پىويست بۆئەندامەكان بىئىرىخ توشى گۇرانكارى وەك ھەراوى دىوہكان (chamber) و ئەستور بوونى ماسوولكە دەبى. ئەم دوو حالەتە لەسەرەتادا دەبنە ھۆى گىرژبوونى بە ھىزىرى دىل و ناردىنى خويىنى پىويست بۇ ئەندامەكان، بەلام لە ئاكامدا كارى دىل لاوازتر و بى ھىزىر دەكەن.



## هۆپهكانى دامامى دىل

- نهخۆشى خوينبهرى كرونىرى.
- سهكتهى دىل.
- بهرزبونى فشارى خوين.
- ناسروشت بوونى دهرىبچهكانى دىل.
- نهخۆشى ماسولكهى دىل (cardiomyopathy).
- ههوى ماسولكهى دل (myocarditis).
- نهخۆشى زگماكى دىل.
- نهخۆشى سهختى سىيهكان.
- نهخۆشى شهكر.
- كهه خوينى.
- پركارى تىروئىد.
- نارىك لىدانى دىل.

## نیشانهكانى دامامى دىل :



- نهفهس تهنگى (dyspnea) له كاتى چالاکى، پشوودان و يا خهوتن.
- كۆخهى بهردهوام يا سىخهى سنگ (wheezing).
- ماسىنى (edema) لاقهكان، مهچهكى پى و زگ.
- ماندووى بهردهوام به تايبهت له كاتى پياسه و ههر چهشنه كارى فىزىكى.

- بى ئىشتىيائى.
- دل تىكەلھاتن.
- سەرەگىژە و شىواوى (confusion) بە ھۆى گۆرىنى رىژەى سۆدىۋى خويىن.
- چوونە سەرىى كوتانى دل.
- ئىشى سىنگ.

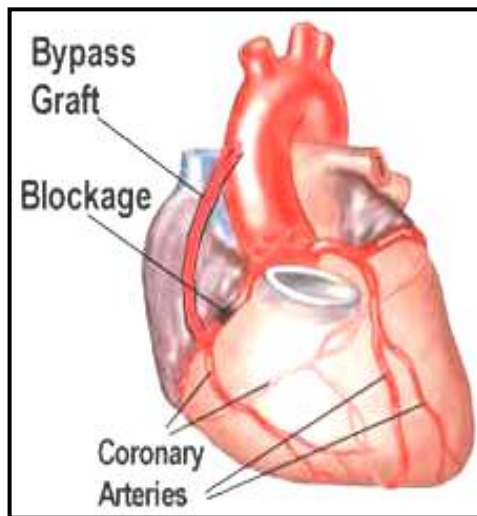
### چارەسەر كىردىن:

- لە پلەى ھەۋەلدا پىشنىار دەكرى نەخۇش شىۋەى ژىانى خويى بگۆرى و خالەكانى ژىرەۋە بگرىتە بەرچاۋو:
- ۋەلانى جگەرە.
  - ۋەلانى ئەلكول.
  - ھىنانە خۇارى قۇرسايى لەش.
  - كۆنترۆلى فشارى خويىن.
  - كۆنترۆلى چەۋرى خويىن.
  - كۆنترۆلى شەكرى خويىن.
  - كەم كىردى سۆدىۋم (خويى) لە خۇراكى رۇژانە.
  - نەخواردى كافىين.
  - دوورى لە ھەر چەشە سترىس.

### ☀ دەۋا دەرمان:

- ئامانجى سەرەكى دەۋا و دەرمان، كەم كىردى نىشانەكانى نەخۇشى (symptoms) ۋە ھىنانە خۇارى رىژەى كىردى نەخۇشە. كارتىكىردى دەۋاكان برىتىن لە ژىانەۋە، پاراستنى كىرى سىروشتى دل و كەم كىردى ۋە ماسىنى سىيەكان. بەم مەبەستە ئەم دەۋايانە بە پىى ھۆ، پلە و رادە، نىشانە و شىۋانى ئاكارى (فۆنكسىۋنى) تايبەتى دل لە ژىر چاۋودىرى دوكتور بەكار دەبىردىن:
- ھىدرالازىن (hydralazine) و كاپتوپرىل (captopril) بۇئاۋەلا كىردى دەمارەكان، باشتر كىردى رۇيشتى خويىن و ھىنانە خۇارى فشارى خويىن.

- ميزئاومر (diuretics) وەك فوراسيئيد (furosemide) بۇ كەم كوردنى ماسىنى سىيەكان و لاق.
- گروپى گلوكوزيدەكانى دل وەك ديگوكسين ( digoxin ) بۇ بەرز كوردنى هيئى گرژبوونەوہى دل ونازدنى خوین بۇ ئەندامەكان.
- گروپى بيتا بلكرەكان وەك ئاتەنۆلۆل (atenolol) پروفانۆلۆل (propranolol). ئەم دەوايانە ھەتا ۲۷% ريسكى سەكتەى دل دەھيئنە خواری و لەو كەسانەى كە تووشى سەكتەى دل دەبن رادەى مردن كەم دەكەنەوہ.



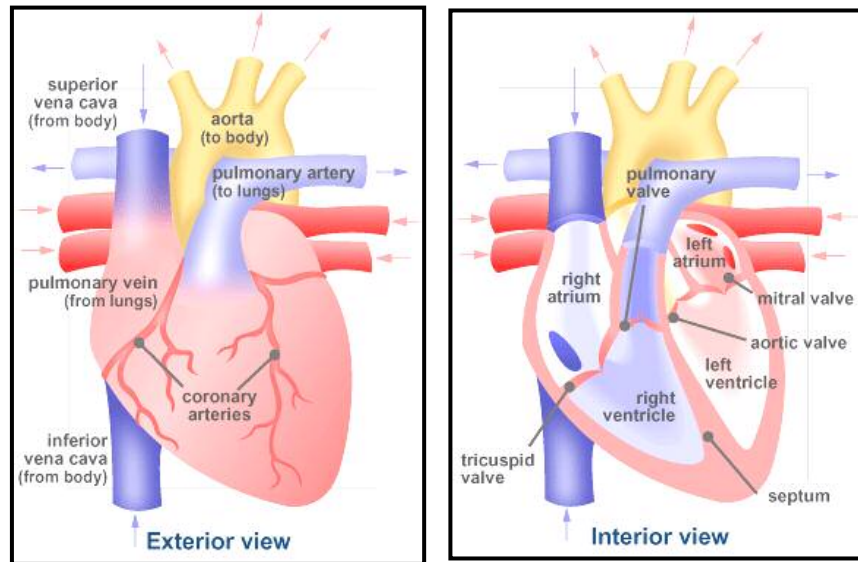
### ☀ نەشتەرگەرى

جەپراخى شىئوہىكى ترە بۇ دەرمانى دامامى دل. جار وبار بۇ كەم كوردنى نيشانەكانى نەخۆشى و باشتر كوردنى رەوتى خوین لە نەشتەرگەرى "بای پەسى خوینبەرى كرۆنىئىرى" (coronary artery bypass surgery) و يائانژيۆپلاستى (angioplasty) كەلك وەردەگرتى. ئەو كاتەى كە دل بە شىئوہىكى بەرچا و كارايى پۆمپاژ كوردنى خوین لە دەست بدا، گۆپىنى دل دەتوانى تەنيا ريگاي نەجاتى ژيانى نەخۆش بى. بەلام جار وبار نەخۆش دەبى بە مانگ و سال چاوەرپى وەدەست كەوتنى دلىكى شياو بى.



## نه خوښی دهریجه کانی دل ( Heart Valve Disorders )

له سهره تادا بو تیگه یشتنی باشتتر له نه خوښی دهریجه کانی دل باسی  
ساختومانی دل وکاری سروشتی دهریجه کان ده کری .



هر وهكو له به شه كانی پيشوودا باسمان كرد دل نه ندامیكي ماسولكه یه  
، ۴ دیو (chamber) و ۴ دهریجه (valve) له خوئی دهگری. دل به هوئی  
دیواری (septum) ناو راستیه وه به دوو به شی راست و چهپ دابهش دهگری.  
له هر به شدا دوو دیو و دوو دهریجه ده بیندري. به دیوه كانی سهره وهی دل  
دالان (، ئاتریوم - atrium) و به دیوه كانی خواری سكو له (وهنتریكول -  
ventricle) ده لین. دهریجه ی تریكوسپید (tricuspid valve) له نیوان  
دوو دیوی لای راسته. دهریجه ی میترا ل (mitral valve) له بهینی دوو

دیوی لای چەپە. دوو دەربجەهێ ترلەنیوان دوو خوینبەری سەرەکی دڵ و دیوہکانی و نتریکولی چەپ و راستن. دەربجەهێ سیپەلک (pulmonary valve) لە نیوان و نتریکولی راست و خوینبەری سیپەلکە (pulmonary artery). دەربجەهێ ئائورت (aortic valve) لە نیوانی و نتریکولی چەپ و شادەماری ئائورتە (aorta).

گرژبوونی دڵ دەبێتە ھۆی چۆنە سەرێی فشاری ناو و نتریکولی راست و چەپ و کرانەوہی دەربجەکانی پۆلمۆناری و ئائورت و بەسترانی دەربجەکانی میترال و تریکوسپید. بە شوین کرانەوہی ئەم دەربجەکانە، خوینی گەراوہ بۆ بەشی راستی دڵ لە ریگای خوینبەری سیپەلکەوہ دەگاتە سیپەکان و خوینی خاوینی لای چەپی دڵ دەرژیتە ناو شادەماری ئائورت و پاشان بە یارمەتی خوینبەرەکانەوہ رەوانەیی ئەندامەکان دەکری، بەم ھالەتە سیستول دەکوئری.

بە دوای خاوو بوونەوہی دڵ، فشاری ناو و نتریکولەکان بە نەیسبەتی فشاری ناو خوینبەرەکانی سیپەلک و ئائورت دەیتە خوار. ئەم ھالەتە دەبێتە ھۆی بەسترانی دەربجەکانی سیپەلک و ئائورت و بەرز بوونەوہی فشاری ناو دالانەکان. بەرز بوونی فشاری ناو دالانەکان و ھاتنە خوارەوہی فشاری ناو و نتریکولەکان دەبێتە ھۆی کرانەوہی دەربجەکانی میترال و تریکوسپید و رژانی خوین لە دالانەکانەوہ بۆ ناو و نتریکولەکان، بەم ھالەتە دیاستول دەلین.

کاری سەرەکی دەربجەکانی دڵ ریگا دان بە روینی خوین لە ناو دڵ و یا بۆ دەرەوی دڵ و تەنیا بەرەو شوینیکە. شیوانی ساختومان و کاری دەربجەکان دەبێتە ھۆی بەستران و تەسک بوونی ریگای روینی خوین و یا ئاوہلا بوونی دەربجەکان و گەرانەوہی خوین. لێرە بە کورتی باسی بەشیک لە نەخۆشی دەربجەکانی ئائورت و میترال دەکەین کە بە نەیسبەتی نەخۆشی دەربجەکانی تر زۆرتر دەبیندرین.